US DEM PATHOLOGISCHEN INSTITUT ZU KIEL
PROFESSOR DR. HELLER

BER FETTGEWEBSENTWICKLUNG AN UND IN DER LUNGE

INAUGURAL-DISSERTATION

ZUR ERLANGUNG DER DOKTORWÜRDE
DER MEDIZINISCHEN FAKULTÄT DER
KÖNIGLICHEN CHRISTIAN-ALBRECHTS-
UNIVERSITÄT ZU KIEL

VORGELEGT VON

WALTHER DOHRN
AUS KRONPRINZENKOOG

HIERZU EINE TAFEL

BERLIN
DRUCK VON GEORG REIMER
1911

AUS DEM PATHOLOGISCHEN INSTITUT ZU KIEL
PROFESSOR DR. HELLER

ÜBER FETTGEWEBSENTWICKLUNG AN UND IN DER LUNGE

INAUGURAL-DISSERTATION

ZUR ERLANGUNG DER DOKTORWÜRDE
DER MEDIZINISCHEN FAKULTÄT DER
KÖNIGLICHEN CHRISTIAN-ALBRECHTS-
UNIVERSITÄT ZU KIEL

VORGELEGT VON

WALTHER DOHRN
AUS KRONPRINZENKOOG

HIERZU EINE TAFEL

BERLIN
DRUCK VON GEORG REIMER
1911

No. 12.

Rektoratsjahr 1911—12.

Referent: Dr. Heller.

Druck genehmigt: Spee, z. Z. Dekan.

Sonder-Abdruck aus Virchows Archiv Bd. 206.
Herausgegeben von Geh. Rat Prof. Dr. J. Orth
Verlag von Georg Reimer, Berlin.

MEINEN ELTERN!

Digitized by the Internet Archive
in 2025

https://archive.org/details/uberfettgewebsen0001walt

Herr Geheimrat Heller übergab mir einen vor kurzem von ihm gemachten ıtümlichen Befund von Fettgewebsentwicklung an der Lunge zur Unter-ung und Veröffentlichung.

Zum besseren Verständnisse der Bedeutung unseres Falles seien einige Be-ungen über Fettablagerung im allgemeinen vorausgesandt.

Fettgewebe findet sich normalerweise in besonderer Stärke unter der Haut als Panniculus sus, zwischen der Muskulatur, im Mesenterium und im Netz.

Die Bedeutung des Fettes liegt besonders in seinem Wert als Brennmaterial, wie es für die ationsvorgänge, die der Ablauf der physiologischen Funktionen mit sich bringt, nötig ist. eiter Linie dient es in Gestalt des Panniculus adiposus als schlechter Wärmeleiter und ermög-eine geringe Wärmeabgabe seitens des Körpers. Schließlich gibt es auch noch für edle Organe, ie Augen und Nieren, ein weiches Polster ab, das sie vor mechanischen Schädlichkeiten schützt.

Die Menge des Fettes, das diesen Zwecken dient, ist natürlich individuell sehr verschieden, es gibt hier wie überall fließende Übergänge, innerhalb deren die Entscheidung, ob die Fett-erung noch eine physiologische oder bereits eine pathologische genannt werden darf, schwer kann.

Eine solche Übergangsstellung muß wohl selbst für die allgemeine Fettsucht in Anspruch nmen werden, insofern ihr nach den neueren Anschauungen nicht irgendwelche pathologische nschaften des Patienten zugrunde liegen, sondern durchaus physiologische, wie einerseits st und gute Ausnutzung der Nahrung und andererseits verringerter Verbrauch durch geringe ige und körperliche Regsamkeit, die dann allerdings miteinander verbunden, ja gegenseitig er sich steigernd, körperliche Beschwerden hervorrufen können.

Fraglich ist jedoch, ob nicht nur gewisse Zellen geeignet sind, zu Fettzellen zu werden [1]), also die Fettleibigkeit, welche bei manchen Rassen und in manchen Familien gehäuft auf- als auf Grund eines größeren Besitzes zu Fettzellen geeigneter Zellen, als eine Art Fidei-miß mancher Familien aufzufassen ist.

Anatomisch findet sich hier gewöhnlich ja auch nur Fett in Organen, die auch normaler-e schon Fett enthalten, wenn auch hier in gesteigertem Maße.

Unbedingt in das Gebiet des Pathologischen möchte ich jedoch jene Fälle verweisen, wo auf d einer primären anderweitigen Erkrankung eine sekundäre Fettablagerung erfolgt, die Fälle sogenannter Vakatwucherung oder vikariierende Fettentwicklung. Sie tritt nur an einzelnen, allein geschädigten Organen auf. Es scheint hier ein Bestreben der Kräfte des Organismus ıliegen, Defekte, die die primäre Krankheit gesetzt hat, auszugleichen. Allerdings vermag rlich das Fettgewebe nicht die spezifischen Funktionen der geschädigten Organe zu über-nen, es dient nur als Lückenbüßer, ist aber auch dadurch allein schon von Wert, insofern es für das betreffende Organ vorgesehenen Raum ausfüllt und ihm seine eigentümliche Form t, die es sonst vielleicht einbüßen müßte.

[1]) Vgl. Chiari, Transactions of the Chicago pathol. Soc. VIII Nr. 4, 1910.

Ein klassisches Beispiel dieser Vakatwucherung stellt die Pseudohypertrophie der Mus
oder die Lipomatosis musculorum luxurians progressiva dar. Sie bevorzugt in erster Linie
Muskeln der unteren Extremitäten. Der Umfang der Mukseln nimmt zu, während die Ku
leistung geringer wird. Die schwachen Waden können athletenartig dick scheinen. Schlieſ
ist dann das Muskelgewebe atrophiert und durch gelbe Fettmassen ersetzt.

Auch bei der Schrumpfniere erfolgt eine solche Vakatwucherung. In typischen Fällen fi
man die Nieren meist in viel Fett eingehüllt, das sich ringsum in der Kapsel gebildet hat und
Hilus aus auch in die Niere selbst hineingewuchert ist. Es leuchtet ein, daß die verkleinerte Ni
die ja in ihrem weiteren Spielraum leicht zu Dislokationen neigen würde, durch das vikariier
wuchernde Fett vor den gefährlichen Folgen des sie betreffenden krankhaften Prozesses gesch
wird.

Ferner kommt die Vakatwucherung des Fettes beim Pankreas vor. Ist das Drüsengew
desselben, sei es nun bei allgemeiner Atrophie marastischer oder kachektischer Leute, sei es
Diabetes mellitus, atrophiert, so findet sich an seiner Stelle häufig Fettgewebe, so daß das Or
wie ein großer Fettlappen erscheint.

Schließlich tritt sie noch in den atrophierenden Brustdrüsen alter Frauen ein, wo sie, w
die funktionsfähige Drüsensubstanz allmählich sich zurückbildet, schonend ihr Schwinden verde

Eine Sonderstellung unter den verschiedenen Arten pathologischer Fettbildung neh
endlich die Lipome ein, deren Ätiologie wie die der gesamten Geschwülste ja noch im Dunkeln li
Sie finden sich seltsamerweise nicht selten gerade bei mageren Leuten, die vorher fett gewe
sind und später ihr Fettpolster verloren, die Lipome jedoch behalten haben. Die Lipome zeich
sich meist durch eine eigene Kapsel aus. Ihr Lieblingssitz sind Netz, Magen, Darm und
lockere Zellgewebe.

Was nun die Fettbildung in den Lungen angeht, so findet sich physiologisch
ihnen fast gar kein Fett. Kölliker[1] scheint anzunehmen, daß auch normalerweise, w
auch sehr selten, im interlobulären Bindegewebe Fett sich findet.

Auch pathologisch ist Fettgewebe in der Lunge nur sehr selten gefunden worden.

Lipome sind in der Lunge verschiedentlich, wenn auch sehr selten, beobachtet worden;
werden von Rokitansky[2], Orth[3], Kaufmann[4], Beitzke[5] erwähnt. Sie lie
subpleural, sind meist klein, linsen- bis erbsengroß, rundlich oder mehr plattrundlich. Sie las
sich nicht scharf von Lipomen der pulmonalen Pleura trennen. Laboulbène hat bei al
meiner Adipositas sogar multiple subpleurale Lipome beobachtet. Rokitansky[2] beschr
eine Art Lipoma arborescens, dendritische, fetteinschließende Massen am Rande der Lungenba
Virchow[7] leugnet allerdings, aber wohl mit Unrecht, die Existenz wirklicher Lungenlipo

Fettgewebe selbst aber ist in der Lunge ein sehr seltener Befund. Über peribronchiale F
gewebsentwicklung berichtet Geheimrat Heller[1]) in seiner Arbeit „Atelektatische Bron
ektasien“: „An die Knorpelmassen in der Wand bronchiektatischer Säcke schließt sich zum
sehr reichliches Fettgewebe an, während normal nur sehr selten und spärlich Fettzellen an
Bronchien gefunden werden.“

Damit sind die seitherigen Erfahrungen, die ich in der Literatur über das V
kommen von Fettgewebe in den Lungen überhaupt gefunden habe, erschö

Im Anschluß an diese Ausführungen sei es mir gestattet, den eingangs
wähnten Fall von ausgedehnter Fettgewebsentwicklung an und in der Lu
anzuführen.

Mir standen die Krankengeschichte des Patienten aus der medizinisch

[1]) Heller, D. Arch. f. klin. Med. Bd. 36, S. 189, 1885.

ik und das Sektionsprotokoll wie auch die konservierte Lunge aus dem Patho-chen Institute der Universität Kiel zur Verfügung.

Es handelt sich um einen 57 jährigen Maurer, der mit schwersten Kompensationsstörungen erzens in die medizinische Klinik eingeliefert wurde. Die Diagnose lautete: Myodegeneratio . Im Vordergrunde standen schwere Stauungserscheinungen sämtlicher Organe, darunter schwere Stauungsbronchitis.

Erhebliches für die Bedeutung des Falles geht aus der Anamnese und Krankengeschichte hervor.

Exitus am 2. Tage nach der Aufnahme.

Sektion $3^1/_2$ h. p. m. S.-Nr. 263, 1910.

Wesentlicher Befund: Chronischer Hydrokephalus, besonders der Hinterhörner. Starke mwucherung und -durchwucherung des Herzens. Große myokarditische Schwiele der Vorder- des rechten Conus arteriosus. Verdickung der Noduli und des freien Randes der Aorten-en. Chronische Endarteriitis und fettige Fleckung der Aorta. Schiefstellung des Kehlkopfes chräger Faltung der Epiglottis. Säbelscheiden-Trachea. Starkes, gleichmäßiges Lungen-ysem mit starker, subpleuraler und interstitieller Fettentwicklung. Indurierte Stauungs- Indurierte Milz mit Kapselverdickung. Stark vergrößerte endarteriitische Schrumpfniere. ation und Fettdurchwachsung des Pankreas. Stark atrophische, nur stellenweise fetthaltige niere. Hyperämie und Ödem der Magenwand. Stauungsdarm. Aszites. Außerordentlich Adipositas.

Spezieller Lungenbefund: Beide Lungen völlig frei. In den Höhlen geringe en von klarer Flüssigkeit. Die ganze Lunge gleichmäßig stark emphysematös, besonders rderen, unteren Abschnitte aller Lappen. Die vorderen und unteren Ränder aller Lappen ein ganz eigentümliches Verhalten. Sie sind ganz ungleichmäßig von 3 bis 11 mm breiten en von Fettgewebe durchsetzt, welches mehr oder weniger weit in die Interlobularspalten fortsetzt und stellenweise bis zu 35 mm anscheinend die Lymphbahnen begleitet.

Zwischen linkem Unter- und Oberlappen findet sich in Ausdehnung von 45 mm Fettent-ung.

Obwohl die Lungen völlig frei sind, finden sich überall feine, dendritisch verzweigte Binde-szotten — ähnlich wie mitunter am Peritonäum, besonders bei Herzkranken —, deren Ent-ng wohl schwer zu deuten ist. Vielleicht sind sie dadurch zu erklären, daß einmal eine sero-öse Pleuritis bestanden hat und nach Resorption des Serums die Verklebungen zwischen aler und pulmonaler Pleura sich gelöst haben und so nur noch die aus dem organisierten Fibrin rgegangenen feinen Bindegewebsfäden zurückgeblieben sind. Auch in ihnen findet sich ettgewebe.

Besser als Worte zeigt die beigefügte Zeichnung eines kleinen Teiles (Taf. V), in welchem nge die Lungenoberfläche mit Fett bekleidet ist.

Die mikroskopische Betrachtung zeigt, wie das Fettgewebe nicht nur eine Hülle der Lunge , sondern die Pleura durchsetzt und bis tief in die Septen der Lunge sich fortsetzt.

Trotz allen Nachsehens in der Literatur ist mir eine ähnliche Veränderung ufinden nicht gelungen. Vielleicht könnte die oben angeführte Beobachtung kitanskys von einem Lipoma arborescens am unteren Lungenrande s Ähnliches gewesen sein. Allerdings fehlt dabei das Eindringen des Fettes in Interstitien.

Eine interessante Frage stellt sich da von selbst: Wie ist diese enorme Fett-icklung zustande gekommen?

Zunächst liegt es nahe, sie einfach nur als Teilerscheinung der allgeme starken Adipositas zu deuten. Gewiß kommt diese für die Ätiologie mit in Betra aber wieviele besonders ältere Leute erfreuen sich nicht einer solchen Adipos ohne daß sich in ihrer Lunge Fett findet?

Weiter ist an die allmählich sich steigernde Schädigung des Kreislaufes d die Entartung des Herzens zu denken, die auch ihrerseits eine Erschwerung normalen Stoffwechsels mit sich bringt. Aber auch sie ist doch eine zu hä Erscheinung, ohne daß man Fettgewebsentwicklung in der Lunge beobachtet daß sich dadurch eine so ungewöhnliche Erscheinung erklären ließe.

Eine letzte Erklärung ist noch möglich: Es kann eine Art Vakatwuche des Fettes infolge der emphysematösen Rarefikation des normalen Lungengew eingetreten sein; an Stelle des normalen Stützgerüstes der Lunge, der elastis und Bindegewebsfasern, der Interalveolarsepten sind Balken von Fett getre Aber auch hier müssen wir uns wieder sagen: fast alle Leute im Alter uns Patienten leiden an Emphysem, und doch ist in ihren Lungen kein Fett zu fin Das Natürlichste ist wohl, anzunehmen, daß die angeführten drei Momente, einzeln unsern Fall nicht recht zu erklären vermögen, in ihrer Gesamtheit ge seitig sich unterstützend die eigenartige Erscheinung hervorgerufen haben, uns in diesen Zeilen beschäftigt hat.

Nach Abschluß dieser Arbeit kam im Pathologischen Institute zu Kiel ein weiterer, ähnlicher, wenn auch bei weitem nicht so ausgeprägter Fall von F gewebsentwicklung an der Lunge zur Sektion. Es handelte sich um einen 80 jä gen Feldhüter, der durch einen Unfall umkam.

Sektion: 2 dies p. m. S.-Nr. 682, 1910.

Wesentlicher Befund: Fettdurchwachsung des Herzens. Starke fettige Fleckung der Pu nalis. Starke Atrophie und Emphysem der Lungen mit Fettgewebsentwicklung. Fettl Atrophie und Fettdurchwachsung des Pankreas. Allgemeine starke Fettleibigkeit.

Spezieller Lungenbefund: Beide Spitzen nach vorn und oben in mäßigem Grade, nach und unten in sehr starkem Grade emphysematös; am rechten Unter- und Mittellappen zeigen an den Rändern kleinere und größere Fettläppchen, an einem Abschnitte des Mittellappen solches in der Länge von 5½ cm, meistens nur 1 bis 2 mm den Lungenrand überragend; eine 2,5 lange Stelle wird bis 1 cm breit, und von der breitesten Stelle zieht ein 4 cm langer Streifen Fettgewebe subpleural bald schmäler, bald breiter an der Unterseite des Lappens hin. mitten in der Fläche des Mittellappens finden sich Fettgewebsläppchen flach subpleural. Rande des rechten Unterlappens findet sich die Fettentwicklung etwas weniger reichlich, el am unteren Rande des linken Oberlappens, reichlich wieder am Rande des linken Unterlap besonders nach hinten. Im hinteren Abschnitte desselben findet sich im Gewebe eine un mäßig zackig verzweigte Knochenspange.

Also wieder ein Fall von ziemlich ausgeprägter Fettgewebsentwicklung der Lunge. Auch hier sind wohl das Emphysem der Lungen, die allgemeine F sucht und die durch die Fettdurchwachsung des Herzens gesetzte Zirkulati

rung als ätiologische Momente anzusehen. Außerdem ist hier, bei einem 80-rigen, ohne weiteres klar, daß der Kreislauf bereits erheblich durch das Senium langsamt und abgeschwächt sein mußte, was vielleicht schon allein den nor-len Stoffwechsel erschwerte. So erklären auch hier die oben angeführten drei sachen, die Adipositas, das Lungenemphysem und die Schwäche des Kreislaufs, gezwungen zusammen den eigenartigen Befund, der sich bei einiger Aufmerk-ıkeit vielleicht als häufiger erweist, als man zuvor angenommen hat [1]).

Zusammenfassung.

Bei einem sehr fettleibigen Menschen mit starker Zirkulationsstörung durch rzaffektion findet sich ausgedehnte Fettentwicklung an den Rändern der stark physematösen Lunge, in Bindegewebszotten und Interalveolarsepten.

Bei einem zweiten, ebenfalls sehr fettleibigen 80 jährigen Menschen mit Fett-rchwachsung des Herzens findet sich eine weniger reichliche, aber immerhin r ausgeprägte Fettgewebsentwicklung an den Rändern der ebenfalls stark physematösen Lunge.

Die Ursache dieser ungewöhnlichen Erscheinung mag bei beiden Fällen in der ıbinierten Wirkung von Zirkulationsstörung, allgemeiner Fettsucht und Vakat-cherung zu suchen sein.

Zum Schluß spreche ich Herrn Geheimem Medizinalrat Professor Dr. Heller die Überlassung der beiden Fälle und für die Anregung zu dieser Arbeit meinen ebensten Dank aus.

[1]) Diese Vermutung bestätigt sich nicht. Trotz genauer Prüfung habe ich im Laufe eines ganzen Jahres nur noch einmal einen geringen Grad gefunden. Heller.

Literatur.

1. Kölliker, Handbuch der Gewebelehre des Menschen, III. Bd., S. 308. — 2. Rokitansky, Lehrbuch der path. Anatomie Bd. III, S. 80. — 3. Orth, Spez. path. Anatom S. 499. — 4. Kaufmann, Spez. path. Anatomie. — 5. Beitzke, in Aschoff, Pa Anatomie. II 272. — 6. Heller, Atelektatische Bronchiektasien. D. Arch. f. klin. Med., Bd., S. 189, 1885. — 7. Virchow, Geschwülste I, S. 390. — 8. Schmaus, Grundriß path. Anatomie.

Lebenslauf.

Am 14. April 1888 in Kronprinzenkoog im Kreise Süder-Dithmarschen ohn eines Hofbesitzers geboren, kam ich Ostern 1894 auf die Vorschule Königl. Gymnasiums zu Kiel, bestand im Februar 1906 an diesem die prüfung, widmete mich dem Studium der Medizin und wurde Ostern in Kiel immatrikuliert. Im Juli 1908 bestand ich die ärztliche Vor- ung mit „gut“, studierte im W.-S. 1908/09 in Berlin und wurde Ostern wieder in Kiel immatrikuliert. Am 8. Mai 1911 bestand ich in Kiel ärztliche Prüfung mit „gut“.

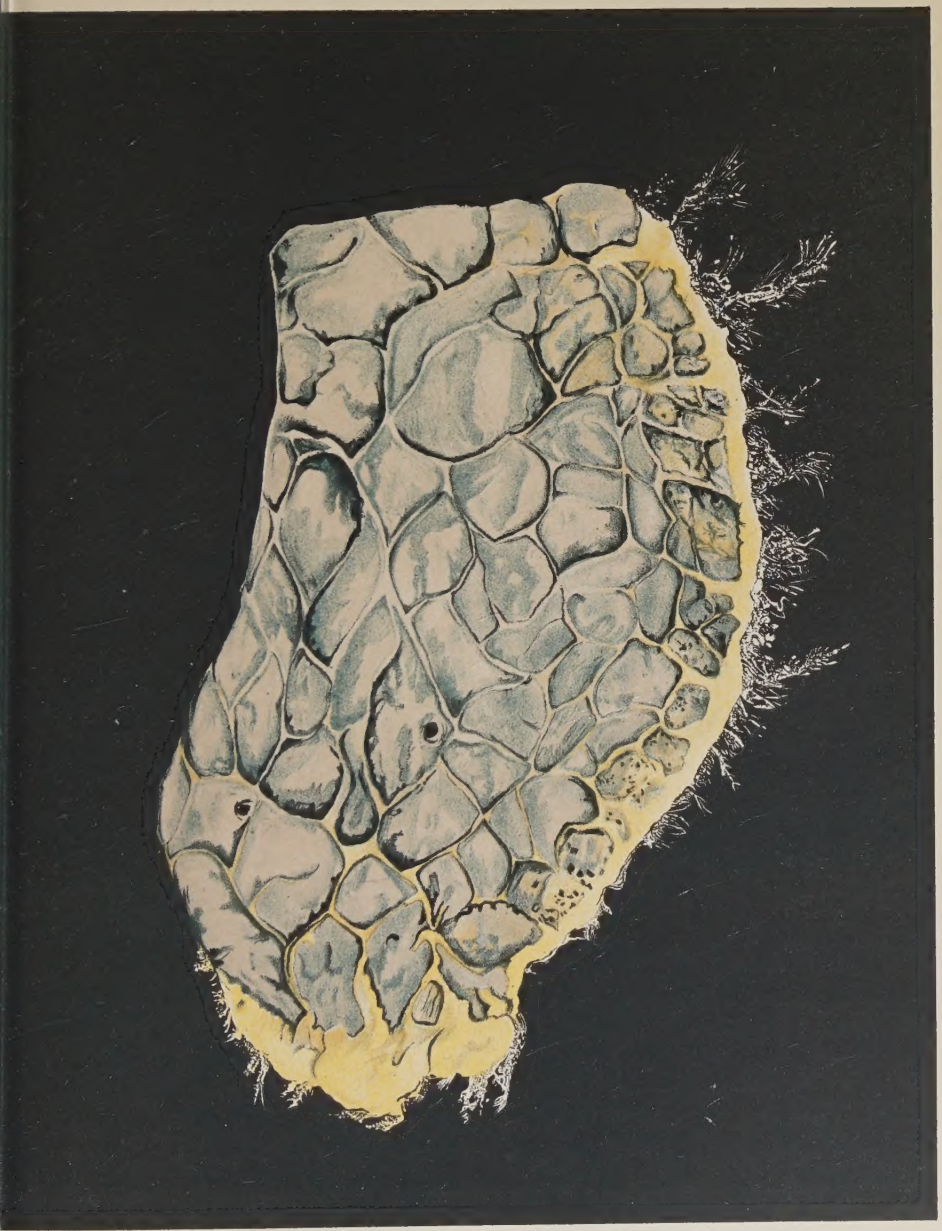

Schmidt, gez.

L.J. Thomas, Lith. Inst., Berlin.